

Cas 2021.10

Nena de 10 anys amb tumoració axil·lar d'aparició recent

Ana Doménech-Armisén, Sara López-Torres, Daniel Agudé-Borrull, Sebastià González-Peris

Unitat d'Urgències Pediàtriques. Servei de Pediatria. Hospital Universitari Infantil i de la Dona Vall d'Hebron. Barcelona

Pacient de 10 anys sense antecedents patològics destacables, que consulta a urgències per tumoració de 48 hores d'evolució en el marge superior de l'aixel·la esquerra d'aproximadament 2 cm de diàmetre. La tumoració és mòbil, amb marges ben definits i dolorosa a la palpació. No presenta calor, rubor, fluctuació o induració.

La pacient nega pèrdua de pes o astènia acompanyant. No ha fet viatges recents i refereix contacte habitual amb gossos i gats, presents al domicili. La resta de l'exploració física resulta normal.

Es decideix fer una ecografia urgent per reduir el diagnòstic diferencial, i es confirma que es tracta d'una adenopatia (Fig. 1). També s'observa una adenopatia axil·lar ipsilateral, amb discret augment del senyal Doppler hilar.

Davant els resultats obtinguts i el context epidemiològic de la pacient, es fa una anàlisi completa que confirma la sospita diagnòstica.

Quin és el seu diagnòstic?

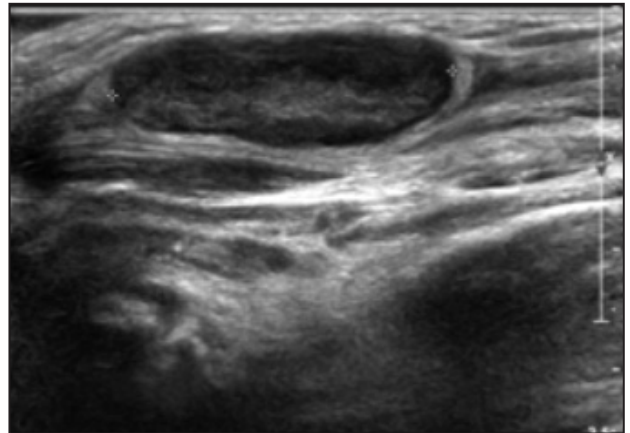


Fig. 1. Adenopatia de localització intramuscular i intermuscular al ventre del deltoides esquerre.

Aquest treball ha estat presentat com a pòster amb defensa a la XXIV Reunió Anual de la Sociedad Española de Urgencias Pediátricas (Múrcia, maig del 2019).

Correspondència: Ana Doménech Armisén
Urgències Pediàtriques. Hospital Universitari Infantil i de la Dona Vall d'Hebron
Pg. Vall d'Hebron, 119-129. 08035 Barcelona
adomenech@vhebron.net

Treball rebut: 21.10.2019
Treball acceptat: 19.05.2021

Doménech-Armisén A, López-Torres S, Agudé-Borrull D, González-Peris S.
Nena de 10 anys amb tumoració axil·lar d'aparició recent.
Pediatr Catalana. 2021;81(4):183-4.

Discussió

L'ecografia orienta la tumoració com a adenopatia. El diagnòstic diferencial va encaminat a investigar l'origen de la inflamació.

En l'anàlisi se sol·licita un hemograma i bioquímica bàsica –per tal de descartar una malaltia neoplàstica–, així com serologies víriques i bacterianes –tenint en compte el context epidemiològic de la pacient–, i les immunoglobulines IgM i IgG resulten positives a *Bartonella henselae*, de manera que es confirma la malaltia per esgarrapada de gat.

Actualment hi ha controvèrsia quant a la indicació de tractament antibiòtic. Tenint en compte els possibles efectes adversos dels antibiòtics i donada la tendència a la resolució espontània de la clínica amb tractament simptomàtic, la veu acadèmica proposa no iniciar antibiòtics en casos de malaltia típica i pacient immunocompetent¹.

En aquest cas, davant de la persistència de la clínica setmanes després, es decideix iniciar tractament amb azitromicina oral cada 24 hores durant cinc dies (dia 1: a 10 mg/kg/dia; dies 2 a 5: a 5 mg/kg/dia). En el seguiment posterior al tractament, la pacient presenta una reducció de la mida de la tumoració i del dolor.

Diagnòstic final: Malaltia per esgarrapada de gat.

Comentari

La incidència de la malaltia per esgarrapada de gat no és del tot coneguda, tot i que es creu que és freqüent en el nostre àmbit. La malaltia és ocasionada per un bacil gramnegatiu denominat *Bartonella henselae*. Clàssicament es considera que els gats són el principal reservori, però cal remarcar que no són els únics agents amb possibilitat de transmetre la malaltia, ja que s'han descrit casos amb esgarrapada o mossegada per altres animals (conills, picada d'insecte) o fins i tot per objectes inerts (estella de fusta, espina vegetal, etc.). Per tant, l'absència de contacte amb gats no exclou la malaltia².

La presentació clínica habitual és un quadre clínic consistent en febre i l'aparició d'una adenopatia local, habitualment única o predominant, dolorosa, amb pocs signes flogòtics i que pot ser palpable d'una a tres setmanes des del contacte amb l'agent contagiós. L'estat general del pacient sol trobar-se conservat i l'evolució sol ser favorable, amb remissió de la febre en dies i persistència de l'adenopatia que pot ser de tres setmanes fins a sis mesos, amb tendència a la involució espontània. Hi poden haver, però, presentacions atípiques en fins al 20% dels casos, en forma de síndrome febril perllongada, adenopaties generalitzades o afectació multiorgànica².

Pel que fa a les exploracions complementàries, l'anàlisi no sol presentar alteracions. De vegades es pot objectivar un recompte leucocitari i una velocitat de sedimentació globular (VSG) elevades. Per obtenir el diagnòstic s'utilitza la serologia a *Bartonella henselae*,

encara que presenta limitacions. Tant la IgM com la IgG són de vida breu i presenten valors baixos d'entrada, per la qual cosa convé repetir-les passat un temps si són negatives i la sospita és alta. Altres proves diagnòstiques, com el cultiu o les tècniques de reacció en cadena de la polimerasa (PCR), no són d'utilitat en la pràctica clínica habitual per dificultats tècniques i, en el cas de la PCR, per una sensibilitat molt variable, que oscil·la entre el 43% i el 76%³⁻⁴.

El diagnòstic diferencial amb processos malignes és la preocupació principal d'aquest quadre; per això, de vegades pot ser necessari recórrer a la biòpsia excisional per descartar un procés neoplàstic^{2,5}.

Tal com s'ha mencionat prèviament, la majoria de casos tendeixen a la resolució espontània; per això la recomanació actual consisteix a fer tractament simptomàtic (antiinflamatori i analgèsic) i assegurar un seguiment estret de la lesió –tenint en compte la persistència normal de l'adenopatia fins als sis mesos–. Hi ha recomanacions d'iniciar antibioteràpia en cas de pacient immunodeprimit, pacient immunocompetent amb clínica atípica (Taula I)² o en els casos en què l'adenopatia o la simptomatologia siguin acusades, amb la finalitat de reduir el volum de la lesió. Segons els resultats de l'estudi de Bass et al.⁴, el tractament amb azitromicina demostra una reducció del volum del 80% de l'adenopatia en el 50% dels pacients tractats.

TAULA I

Malaltia per esgarrapada de gat: clínica atípica

- Síndrome febril perllongada
- Afectació abdominal: hepato/esplenomegalia, abscessos
- Afectació neurològica: encefalitis, mielitis transversa, síndrome de Guillain-Barré
- Afectació ocular: conjuntivitis fol·licular, neuroretinitis, panuveïtis, vasculitis
- Endocarditis, miocarditis
- Pneumònia, pleuritis, vessament pleural
- Glomerulonefritis
- Afectació òssia: osteomielitis, artritis, lesions lítiques
- Afectació cutània: exantema inespecífic, granuloma anular, eritema nodós, eritema marginat, vasculitis
- Afectació hematològica: anèmia hemolítica, púrpura trombocitopènica
- En pacient immunodeprimit: peliosi hepàtica, massa subretiniana, lesions similars a sarcoma de Kaposi, síndrome de tipus limfoproliferativa

Bibliografia

1. Florin TA, Zaoutis TE, Zaoutis LB. Beyond cat scratch disease: widening spectrum of *Bartonella henselae* infection. *Pediatrics*. 2008;121(5):e1413-25.
2. Bello J, Sánchez-Bueno I, Babulal-Chandaria K. Malaltia per esgarrapada de gat: un repàs. *Pediatr Catalana*. 2016;76(2):61-6.
3. Obando Santaella I, Moreno García MJ, Díez de los Ríos MJ, Martí Beld P, Corrales Barrio F. Enfermedad por arañazo de gato. Consideraciones diagnósticas y terapéuticas. *An Esp Pediatr*. 1997;47(2):209-10.
4. Bass JW, Freitas BC, Freitas AD, Sisler CL, Chan DS, Vincent JM, et al. Prospective randomized double-blind placebo-controlled evaluation of azithromycin for treatment of cat-scratch disease. *Pediatr Infect Dis J*. 1998;17(6):447-52.
5. Cocho Gómez P, Albañil Ballesteros MR, Martínez Chamorro MJ. Guía de Algoritmos en Pediatría de Atención Primaria. Adenopatías generalizadas. AEPap. 2016. Accessible a la xarxa [data de consulta: 14-02-19]. Disponible a: https://algoritmos.aepap.org/adjuntos/adenopatias_generalizadas.pdf.