Descripció de les tècniques de recollida de mostres i realització dels tests de diagnòstic ràpid

Sílvia Bernàrdez Carracedo
CAP El Masnou. Barcelona. Institut Català de la Salut

Introducció

La sensibilitat dels tests de diagnòstic ràpid (TDR) depèn, fonamentalment, d'una recollida i un processament adequats de les mostres biològiques, i del seguiment minuciós de la metodologia pautada en cada estoig. Amb la formació adequada, la infermeria pediàtrica podria ser l'encarregada de realitzar aquestes proves [1].

En aquest capítol es descriuen les tècniques de recollida i processament de les diverses mostres biològiques que s'utilitzen per a la pràctica dels TDR que es descriuran en aquesta secció, amb l'objectiu d'oferir una informació bàsica al professional sanitari, tant de pediatria com d'infermeria pediàtrica, que s'iniciï en el seu ús. Es detallen uns procediments genèrics que poden tenir certa variabilitat segons els equips que s'utilitzin, de manera que sempre s'haurà de llegir atentament la documentació d'instruccions que conté cadascun.

Mostra de secreció faríngia

És un examen amb el qual s'analitza una mostra de les secrecions de la part superior de la gola, per detectar estreptococs beta hemolítics del grup A i, menys sovint, virus respiratoris com l'adenovirus [2-5].

Un cop preparat el procediment de reactius per al TDR d'estreptococ o virus, per al qual caldrà seguir atentament les instruccions de l'equip, que pot ser en format xassís o en tira reactiva, ens posem guants i demanem a l'infant que obri la boca tot el que pugui i tregui la llengua el màxim possible. Si l'infant col·labora, la prova es pot fer sense introduir el depressor lingual, cosa que redueix les molèsties. En cas contrari, caldrà immobilitzar l'infant de manera adequada per evitar fer-li dany durant el procediment.

A continuació s'introdueix l'hisop estèril de l'equip en l'orofaringe. Es freguen enèrgicament les dues superfícies amigdalines i la paret posterior de la faringe, rotant l'hisop 180° i mantenint-lo uns segons en contacte amb la mucosa; si és possible, es frega també la part posterior de l'úvula (lloc d'especial concentració d'estreptococs) i es retira l'hisop procurant que no toqui la llengua, la mucosa bucal, les dents ni els llavis. Tot això cal fer-ho en el mínim temps possible per minimitzar les inevitables molèsties de la prova, però sempre sense comprometre la qualitat de la mostra. L'objectiu no és no molestar l'infant, sinó fer un diagnòstic fiable.

Tot seguit es fa contactar la punta de l'hisop amb els reactius ja preparats i se segueix la metodologia referida a les instruccions de l'equip. La retirada de l'hisop del tub d'assaig s'ha de fer prement les parets de plàstic contra la punta, amb l'objectiu d'exprimir al màxim la mostra i augmentar el contingut antigènic.

És molt important respectar tots els temps intermedis recomanats per als procediments. Les diferents sensibilitats reportades als estudis depenen sobretot de la qualitat de la recollida i la cura emprada en el processament de la mostra. Com més gran sigui la càrrega antigènica, menys falsos negatius hi haurà. Els resultats positius estan disponibles normalment abans de 5 minuts. Davant la possibilitat d'obtenir un test positiu dèbil, es recomana esperar els 5 minuts abans de comunicar un resultat negatiu.

Mostra de secreció nasofaríngia recollida mitjançant escovilló

S'utilitza per al diagnòstic ràpid de la grip, de la infecció pel virus respiratori sincitial (VRS), de la tos ferina i de l'adenovirus respiratori, malgrat que en aquest darrer cas pot ser substituït per una mostra d'orofaringe, menys molesta [4, 6-7].

El pacient s'ha de situar en decúbit supí amb el cap en flexió dorsal. Un cop preparats els reactius seguint escrupolosament la metodologia de l'equip utilitzat, ens posem els guants i introduïm l'hisop en la fossa nasal,

Correspondència: Sílvia Bernárdez Carracedo
silviaduiped@gmail.com

Treball rebut: 03.06.2019
Treball acceptat: 01.07.2019

Bernárdez Carracedo S.
Descripció de les tècniques de recollida de mostres i realització dels tests de diagnòstic ràpid.
Pediatr Catalana. 2019;79(3):101-4.

fent-lo lliscar amb molta lentitud i suavitat pel sòl de la fossa fins arribar al límit de la faringe posterior. Aquests hisops són molt més estrets i flexibles que els que es fan servir per a l'orofaringe.

S'ha de mantenir l'hisop en contacte amb la mucosa un mínim de 5 segons, fer 2-3 rotacions ràpides d'uns 180° i retirar-lo amb suavitat però amb rapidesa (Fig. 1). És convenient tenir hisops de diversos calibres i flexibilitat, perquè és molt freqüent que el que inclou l'equip no s'adapti bé a les característiques de les fosses nasals del pacient.

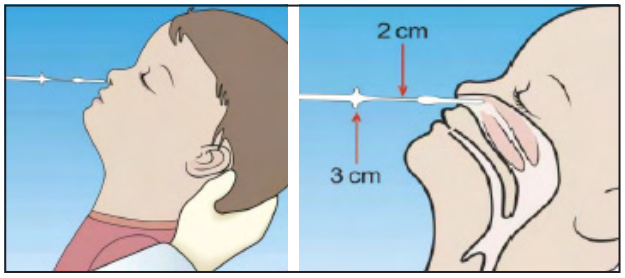

Fig. 1. Obtenció de mostra nasofaríngia i nasal amb escovilló.

Si per qualsevol motiu no podem arribar a la faringe posterior, estarem recollint una mostra de secreció nasal, sempre menys sensible que la de nasofaringe en aquesta indicació, ja que es redueix sensiblement la càrrega viral. Si es fa una recollida de secreció nasal, per optimitzar al màxim el resultat haurem d'introduir l'hisop un mínim de 2 cm en infants menors de 2 anys i un mínim de 3 cm en els de més de 2 anys, mantenir-lo en contacte amb la mucosa un mínim de 5 segons i fer 2-3 rotacions de 180° abans de retirar-lo suaument.

L'obtenció de secrecions de nasofaringe és una prova molesta, però no dolorosa. Així doncs, s'ha d'advertir els pares i l'infant, a qui en cas necessari caldrà immobilitzar adequadament, perquè fins i tot en infants grans i adolescents és freqüent un moviment brusc i reflex del cap a l'introduir l'hisop, cosa que pot provocar una petita lesió en la mucosa nasal i causar un sagnat nasal.

La sensació de picor, ganes d'esternudar i d'obstrucció nasal per reacció vasomotora són molt freqüents. Després de fer la prova, s'ha d'animar l'infant gran a mocar-se i a beure aigua, ja que això alleugerirà ràpidament aquesta sensació desagradable.

Un cop obtinguda la mostra es barrejarà amb els reactius indicats, seguint escrupolosament la metodologia referida a les instruccions.

Rentat-aspirat nasofaringi

Són mètodes alternatius d'obtenció de mostres per al diagnòstic ràpid de grip, VRS i adenovirus respiratori. Si bé inicialment es considerava que aquesta tècnica obtenia millors sensibilitats que el frotis nasofaringi en el diagnòstic de grip i VRS, s'ha demostrat que amb l'ús dels moderns equips immunocromatogràfics, i especialment amb la immunofluorescència, la sensibilitat pot ser semblant en totes dues tècniques, sempre que la recollida amb escovilló nasofaringi es faci de manera correcta [4, 6-7].

Un cop tenim a punt els reactius de l'equip, preparem un recipient estèril de recollida de mostres (serveixen perfectament els potets estèrils d'orina o femta que hi ha a totes les consultes). Carreguem dues xeringues de sèrum fisiològic (de 5 cc per als infants de més de 2 anys i de 2 cc per als més petits).

Ens posem guants i col·loquem el pacient en decúbit supí amb el cap lateralitzat i en flexió lleugerament dorsal, de manera que la galta estigui en contacte amb la superfície de la taula d'exploració.

S'introdueix amb suavitat la punta de la xeringa a la fossa nasal que queda més propera a l'explorador, es buida de manera enèrgica i ràpida el contingut de la xeringa dins la fossa nasal i s'espera a recollir el sèrum barrejat amb moc que sortirà de la fossa nasal contralateral. Es gira el cap del pacient i es repeteix la mateixa operació en l'altra fossa nasal (Fig. 2).

Fig. 2. Tècnica per fer el rentat nasofaringi en lactants petits.

Un cop obtinguda la mostra, es barreja amb els reactius de l'equip seguint escrupolosament la metodologia referida a les instruccions.

El rentat-aspirat nasofaringi és una prova molesta, tot i que no és dolorosa. El procediment és més complicat que la recollida amb escovilló nasofaringi. Cal immobilitzar bé el cap de l'infant, perquè fins i tot els més grans fan sovint un moviment brusc reflex que pot provocar petites lesions de la mucosa nasal. El sagnat és menys freqüent que en el frotis nasofaringi.

Tests realitzats en orina

A més de per a les tires reactives convencionals, no tractades en aquesta secció, la mostra d'orina s'utilitzarà només per al TDR de pneumococ amb equips d'immunocromatografia o d'immunofluorescència [2-5]. Un cop recollida la mostra d'orina en un pot estèril, i conservada a la nevera un màxim de 24 hores, s'introdueix l'hisop de l'equip al fons del pot, se'n mulla la punta durant uns pocs segons i es retira. S'obre el

xassís i s'introdueix l'hisop mullat d'orina en l'espai corresponent. S'hi afegeix el nombre de gotes del reactiu que indiqui el fabricant i s'espera el resultat, que estarà disponible al cap d'uns 15 minuts. És freqüent trobar positius dèbils, que requereixen esperar el temps marcat per visualitzar-los de manera correcta. Malgrat tot, la intensitat colorimètrica no és útil per diferenciar una infecció pneumocòccica real i un estat de portador. Les tècniques d'immunofluorescència que utilitzen un lector automatitzat redueixen la incertesa de valorar positius dèbils.

Tests realitzats en femta

Les mostres de femta s'utilitzen per al diagnòstic de gastroenteritis víriques (rotavirus, adenovirus, astrovirus, norovirus), bacterianes (*Campylobacter, Salmonella, Shigel·la*), parasitàries (*Giardia, Criptosporidium, Entamoeba*), *Helicobacter pylori*, i calprotectina fecal i altres marcadors inflamatoris intestinals (sang oculta, lactoferrina, transferrina) [2-7].

En el cas d'infants no continents, es demana a la família que reculli un bolquer amb femta, el tanqui i el guardi en una bossa de plàstic tancada a la nevera. En el cas dels continents, es dona un pot estèril per a la recollida de mostres. Una petita quantitat de femta és suficient per processar la mostra.

La mostra ha d'haver estat menys de 48 hores a la nevera (preferentment menys de 24) per ser vàlida. Un cop tenim la mostra, obrim l'equip corresponent, generalment en forma de xassís d'immunodifusió, i ens col·loquem els guants. S'agafa l'hisop de l'equip, que ja va introduït en un tub d'assaig amb els tampons corresponents, i s'introdueix en el bolquer o en el pot estèril i amb la part distal es recull una petita quantitat de femta. És suficient que la part distal de l'hisop quedi tacada de femta. Si les deposicions són totalment líquides, es retalla una petita part del bolquer mullat i s'introdueix directament al tub d'assaig, i si la mostra és en un pot, s'aspira amb una xeringa 1 cc de la femta líquida.

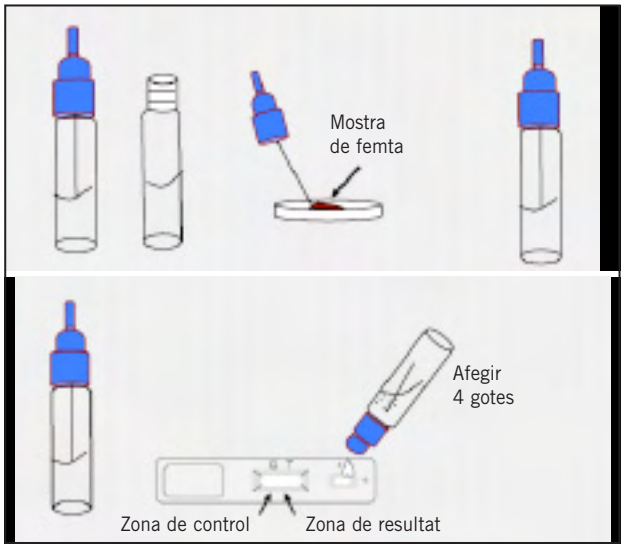

Fig. 3. Procediment per processar les mostres de femta en els tests immunocromatogràfics.

Recollir una quantitat més gran de femta pot blocar el mecanisme de difusió del líquid a la placa i impossibilitar la prova. S'introdueix novament l'hisop al tub d'assaig, es tanca, s'agita vigorosament la mescla dels tampons amb la femta, es trenca el caputxó i es dipositen unes gotes de la suspensió (generalment 4) als pous o finestres habilitats del xassís. S'esperen els resultats, que habitualment estan disponibles en menys de 15 minuts (Fig. 3).

Mostres obtingudes en sang capil·lar

S'utilitzen per al diagnòstic de mononucleosi infecciosa, i per a la determinació de proteïna C reactiva (PCR), procalcitonina (PCT), proteïna A de resistència al mixovirus (MxA), celiaquia i patologia al·lèrgica [2-7].

La mostra capil·lar és la recol·lecció d'una mostra de sang que s'obté per punció de la pell. Els capil·lars són vasos sanguinis diminuts que es troben a prop de la superfície de la pell.

Algunes analítiques de sang es poden fer punxant un dit, un taló o altres àrees i recollint una o més gotes en una tireta d'examen o en un petit recipient o tub d'assaig.

Ens posem guants. Per obtenir la sang del dit, se'n neteja la part distal lateroventral amb sèrum i es punxa amb una llanceta (com que el més important és fer servir un tipus de llanceta amb què ens sentim més còmodes, algú pot preferir fer-ne servir una de diferent de la que porti l'equip). Es rebutja la primera gota. Es neteja novament el dit i es pren una mostra del volum especificat a l'equip al capil·lar de vidre o plàstic que conté. Ens assegurem que no hi hagi bombolles d'aire al capil·lar. La mostra de sang s'ha de processar seguint escrupolosament la metodologia descrita a les instruccions, que és molt variable segons el test diagnòstic emprat. Els temps de lectura varien entre els 2 minuts de la PCR, els 10 de la MxA, els 12 de la PCT, els 5-15 dels tests per a la celiaquia i la mononucleosi infecciosa, i els aproximadament 30 minuts del test de l'al·lèrgia.

Tècnica de realització de diagnòstic ràpid per a patologia al·lèrgica

Atès que únicament hi ha una tècnica comercialitzada de TDR de patologia al·lèrgica, que és la que s'utilitza en alguns centres d'atenció primària del nostre entorn, es descriu la metodologia per utilitzar-la [8].

El procediment es pot començar després que el dispositiu hagi estat uns 2 minuts a temperatura ambient, temps que sol transcórrer mentre es prepara el mate-

rial i es pren la mostra de sang. El dispositiu es deixa en posició horitzontal durant tota la prova. Cal seguir els passos següents:

1. Malgrat que no és imprescindible, es pot escalfar o fregar prèviament la zona de punció per afavorir el flux sanguini.
2. Netejar la pell de la part distal del dit amb sèrum fisiològic o alcohol de 70°.
3. Fer la punció amb la llanceta dirigida cap avall per facilitar el sagnat per gravetat.
4. Recollir la mostra de sang amb el material subministrat fins a omplir-lo (110 µl). Per fer-ho, es col·loca aquest lleugerament inclinat sota el dit sense tapar l'orifici de l'èmbol.
5. Buidar tota la sang al pou del dispositiu (indicat amb la imatge d'una gota vermella), pressionant suaument l'èmbol al mateix temps que se'n tapa l'orifici. S'ha de tenir la precaució de no empènyer l'èmbol de manera ràpida per evitar que la sang caigui fora del pou.
6. Esperar 5 minuts perquè es vagin xopant les tires de nitrocel·lulosa.
7. Omplir la pipeta subministrada fins a la marca superior (500 µl) amb la solució reveladora.

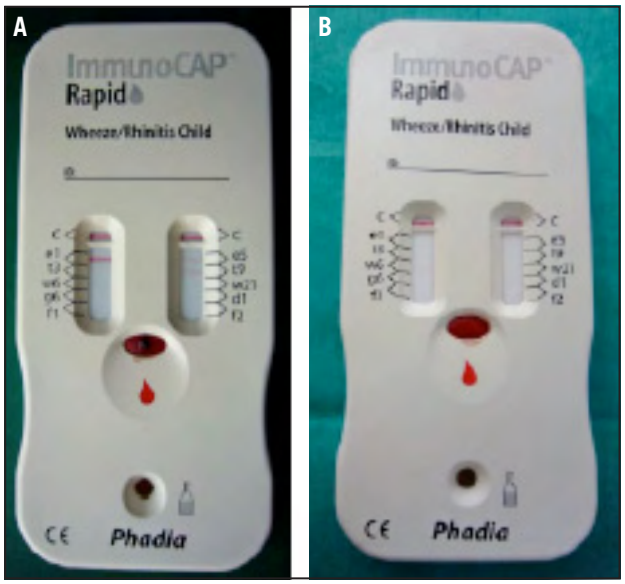

Fig. 4. Test de diagnòstic ràpid per a patologia al·lèrgica: 4a. positiu i 4b. negatiu.

8. Col·locar la solució reveladora al pou corresponent (indicat amb el dibuix d'un flascó). És important que la pipeta contacti amb el fons del pou per evitar la formació de bombolles i facilitar el buidatge complet.
9. Esperar 20 minuts abans de llegir els resultats.

Interpretació dels resultats

La tècnica no s'interfereix per fàrmacs o altres condicions del pacient.

El resultat positiu es detecta mitjançant una línia de color rosa pàl·lid a vermell juntament amb el codi de l'al·lergen específic. La intensitat del color està directament relacionada amb la quantitat d'IgE específica circulant a la sang del pacient, de manera que també ens permet fer una anàlisi semiquantitativa dels resultats. La prova es considera negativa si no s'observa cap viratge de color.

Independentment del resultat positiu o negatiu per als diferents al·lèrgens, sempre han d'aparèixer les línies de color rosa-vermell a les zones de control (C) de cadascuna de les finestres. Això ens indica que la mostra s'ha processat correctament (Fig. 4).

Bibliografia

1. Bernárdez S. Descripción de las técnicas de recogida de muestras y de realización de los TDR descritos. A: de la Flor J, Marès J, ed. Test de diagnóstico rápido en la consulta de Pediatria de Atención primaria (2a ed.). Madrid: Ergon; 2019;105-12.
2. Burnham CAD, Storch GA. Diagnostic microbiology. A: Kliegman RM, St Geme III JW, ed. Nelson textbook of pediatrics (21a ed.). Filadèlfia: Elsevier; 2019;1335-40.
3. Christensen JC, Korgenski EK, Relich RF. Laboratory diagnosis of infection due to bacteria, fungi, parasites and Rickettsiae. A: Long SS, Prober ChG. Fischer M, ed. Principles and practice of pediatric infectious diseases (5a ed.). Filadèlfia: Elsevier; 2017;1422-33.
4. Prats G. Pruebas inmunológicas. A: Microbiología Clínica. Madrid: Panamericana; 2006;157-85.
5. Revell PA, Chandramohan L. Bacterial Laboratory diagnosis. A: Cherry JD, Harrison GJ, Kaplan SL, Steinbach WJ, Hotez PJ, ed. Feigin and Cherry's textbook of pediatric infectious diseases (8a ed.). Filadèlfia: Elsevier; 2019;2666-70.
6. Humphries RM, Miller MJ. Viral Laboratory diagnosis. A: Cherry JD, Harrison GJ, Kaplan SL, Steinbach WJ, Hotez PJ, ed. Feigin and Cherry's textbook of pediatric infectious diseases (8a ed.). Filadèlfia: Elsevier; 2019;2674-89.
7. Mazzuli T. Laboratory diagnoses of infection due to viruses, Chlamydia, Chlamydophila, and Mycoplasma. A: Long SS, Prober ChG. Fischer M, ed. Principles and practice of pediatric infectious diseases (5a ed.). Filadèlfia: Elsevier; 2017;1434-46.
8. Immunocap Rapid®. Ficha técnica. Phadia diagnostics. Phadia Spain SL. Accessible a la xarxa [data de consulta 01-06-2019]. Disponible a: http://www.phadia.com/es/5/Sistemas-de-laboratorio Phadia/Phadia-250/